RED DE HELMINTOLOGIA PARA AMERICA LATINA Y EL CARIBE
Conferencia Electrónica 2005
http://cnia.inta.gov.ar/helminto

Parásitos de los equinos

Raquel Castaño Zubieta

Área de Parasitología, Instituto de Patobiología, CICVyA-INTA
CC 25 - CP 1712, Castelar, ARGENTINA
raquel_vet@yahoo.com

Los equinos son susceptibles a contraer distintas enfermedades parasitarias a lo largo de toda su vida. Las condiciones de vida y la edad de los caballos van a determinar los géneros parasitarios que van a afectar a los mismos.

El género que afecta a los equinos de manera más temprana es el *Strongyloides westeri*. Podremos encontrar huevos en materia fecal en potrillos de 14 días de edad. Los *Strongyloides* son vermes muy pequeños de 2 a 9 mm de largo que parasitan el intestino delgado. El modo de infección es percutáneo, a través de la ingestión de larvas infectivas, y por vía transmamaria, dado que las larvas permanecen arrestadas en las glándulas mamarias de la yegua y se movilizan al momento de la lactancia. Esto explica la presencia de la parasitosis en animales muy jóvenes. Los potros recién nacidos pueden presentar, a partir del noveno día, diarrea abundante de color verdoso, que puede acompañarse de deshidratación, adelgazamiento y muerte. Se recomienda el tratamiento con lactonas macrocíclicas a las yeguas preñadas una semana antes de la fecha prevista del parto.

Los huevos de pequeños *Strongylus* (ciatostomas) aparecen en las heces a partir de las seis semanas de infección. Estos parásitos son los más frecuentemente encontrados en los équidos. La parasitosis se adquiere mediante la ingestión de larvas infectivas que contaminan las pasturas. Las larvas ingeridas se localizan en el intestino grueso, penetran la mucosa y desarrollan a preadultos para luego emerger a la luz intestinal. También es probable que permanezcan en arresto (hipobiosis) en la mucosa por algunas semanas o meses. Este fenómeno ocurre principalmente en otoño. La mucosa presenta gran cantidad de pequeños nódulos que albergan el parásito en su interior (Figura 1). En la primavera puede ocurrir que los parásitos emerjan al exterior produciendo importantes lesiones en la pared intestinal, lo que conduce a una importante diarrea con adelgazamiento y deshidratación.

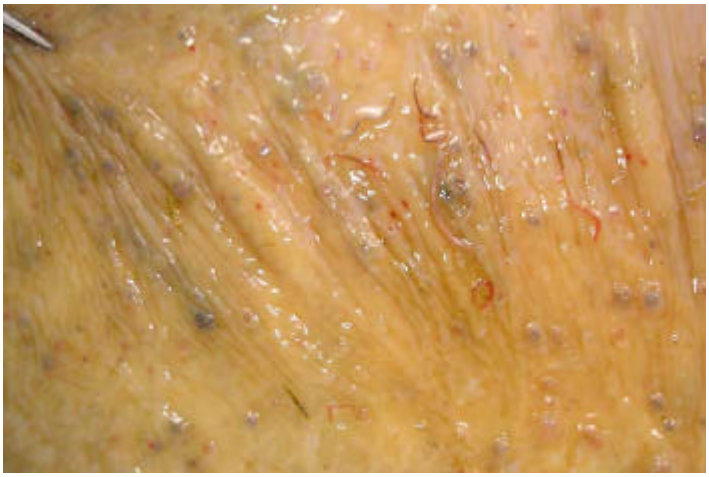

Figura 1: Mucosa de intestino grueso con presencia de nódulos y ciatostomas adultos.

Dada esta dinámica en el ciclo del parásito los períodos más favorables para la desparasitación son: al final del otoño, cuando las larvas comienzan a enquistarse, y a principios de primavera cuando las larvas emergen para transformarse en adultos. Varios grupos químicos son eficaces para eliminar los parásitos adultos. Para las larvas en hipobiosis se recomienda el fenbendazol a doble dosis.

Los parásitos del género *Triodontophorus* se comportan biológicamente como los ciatostomas pero no se ha descripto inhibición larvaria.

Las 3 especies de grandes *Strongylus* que afectan los equinos son *Strongylus vulgaris*, *Strongylus edentatus* y *Strongylus equinus*. Se caracterizan por habitar el intestino grueso, miden entre 3 y 5 cm, y las formas infectivas son las larvas en tercer estadío que se encuentran en las pasturas de las cuales se alimentan los caballos. (Figuras 2 y 3). Una vez en el intestino delgado estas larvas efectúan migraciones complejas por distintos órganos y sistema arterial, siendo esta su acción más patógena.

El *Strongylus vulgaris* es el responsable de producir arteritis parasitaria, dado que sus larvas migran a través de las arterias dañando las paredes de las mismas, en consecuencia pueden producirse coágulos, trombos y aneurismas, comprometiendo la irrigación. Las arterias más afectadas son las mesentéricas, iliacas y en algunos casos las espermáticas. Los problemas ocasionados por las larvas son variados en función del tamaño de los aneurismas y su localización. En los casos más leves se observa cansancio, disminución del rendimiento y cólicos más o menos intensos. En los casos más graves puede ocurrir la rotura de los vasos, hemorragia interna y muerte.

Los períodos prepatentes de los grandes *Strongylus* varían desde los 6 a 12 meses.

Las drogas eficaces para tratar los estadios larvarios son las lactonas macrocíclicas, los estadios adultos responden a una gran variedad de antiparasitarios.

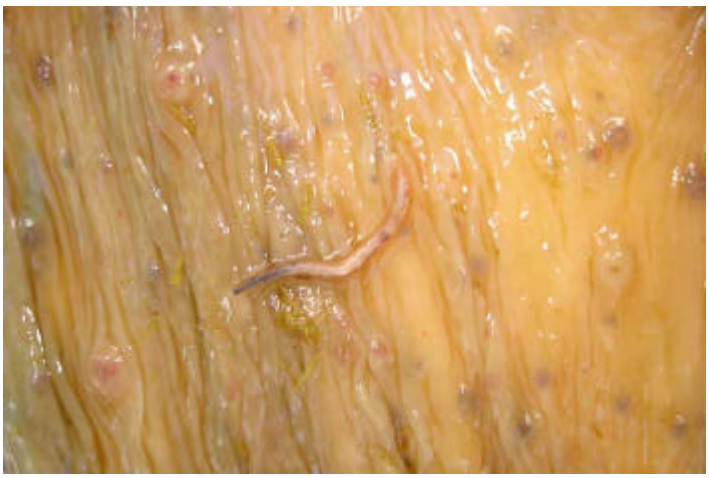

Figura 2: Gran *Strongylus* sobre la mucosa del intestino grueso

Figura 3: Gran *Strongylus*

Para diagnosticar la presencia de *Strongylus* en general se realiza la técnica de flotación enriquecida de Willis, pero para diferenciar grandes de pequeños *Strongylus* y determinar las diferentes especies es necesario realizar el cultivo de materia fecal para identificar las larvas obtenidas (Figuras 4 y 5)

Figura 4: Huevo de Strongylus obtenido mediante la técnica de flotación de Willis.

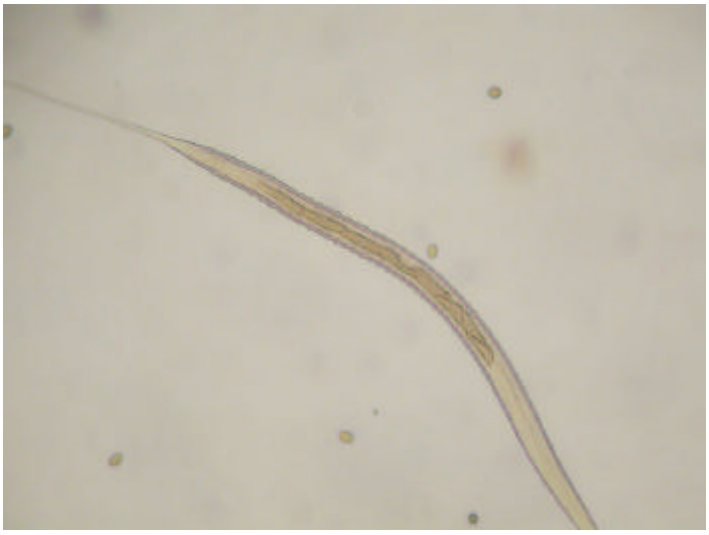

Figura 5: Larva infectiva (L3) de ciatostoma, con 8 células intestinales, obtenida a través de cultivos fecales.

El género *Parascaris equorum* se caracteriza por el gran tamaño de las formas adultas, entre 15 y 35 cm de longitud, se localiza en el intestino delgado y afecta principalmente a los potros de menos de 2 años (Figura 6). El desarrollo de cierta inmunidad en equinos adultos impide una infección masiva de estos parásitos. En los potros pueden encontrarse gran cantidad de ejemplares de varios tamaños, en estos animales puede ocurrir un retraso del crecimiento y en algunos casos obstrucción y posible rotura de la pared intestinal. Las hembras parásitas llegan a oviponer hasta 200.000 huevos por día. Estos huevos se eliminan a través de las heces y son extremadamente resistentes en el medio exterior debido a que están protegidos por una gruesa cubierta externa. En el medio ambiente en condiciones óptimas de humedad y temperatura en el interior de los huevos desarrolla una larva, que no eclosiona en el medio y que resulta infectante para los hospedadores en el estadio L2. Los animales ingieren las formas infectivas principalmente a través de los pastos. En el intestino las L2 emergen de los huevos y atraviesan las paredes del intestino delgado para migrar hacia el hígado donde mudan a L3 y posteriormente a los pulmones por vía sanguínea. Desde el pulmón ascienden a la faringe y luego son expectoradas y tragadas, regresando al intestino delgado donde completan las mudas para llegar a la adultez. El ciclo completo dura de 10 a 16 semanas. Las drogas eficaces para esta parasitosis son la piperazina, benzimidazoles y lactonas macrocíclicas.

Figura 6: *Parascaris equorum* adultos.

El diagnóstico de ascaridiosis puede realizarse en forma directa empleando la técnica de flotación enriquecida de Willis a partir de materia fecal fresca. (Figura 7)

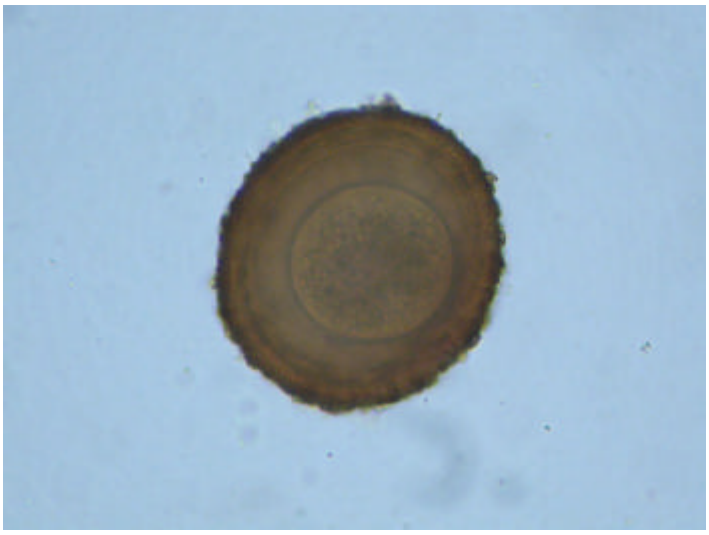

Figura 7: Huevo de Parascaris equorum

Los cestodes que afectan a los équidos son *Anoplocephala perfoliata, A. magna y Paranoplocephala mamillana. A. perfoliata* es la especie más frecuentemente hallada en las necropsias. Las formas adultas del parásito miden entre 5 y 8 cm de largo y 1,2 cm de ancho, se ubican con preferencia en la unión entre el íleon y ciego, pudiendo en casos extremos ocluir la válvula ileocecal (Figura 8). Su ciclo de vida es indirecto y requiere de la presencia de huéspedes intermediarios, ellos son los ácaros de vida libre de la familia *Oribatidae*.

Figura 8: ejemplares de *Anoplocephala perfoliata* en la mucosa de la válvula ileocecal

Las formas adultas eliminan proglótidos grávidos al medio ambiente junto con la materia fecal, en la cual pueden permanecer como tal o desintegrarse liberando los huevos contenidos en su interior. Los huevos son ingeridos por varios géneros de ácaros oribátidos en los cuales desarrollan a la forma juvenil cisticercoide. Los equinos adquieren la parasitosis cuando al alimentarse de las pasturas ingieren los ácaros con el cisticercoide en su interior.

Con respecto a la patogenicidad de las tenias existe una relación significativa entre el número de parásitos y la severidad de las lesiones. Los cambios macroscópicos observados en la mucosa intestinal con baja carga de parásitos se limitan a congestiones superficiales o ulceraciones en el lugar de fijación. Con grandes cantidades de parásitos se observa engrosamiento, ulceración, dilataciones nodulares de la válvula ileocecal y ocasionalmente el daño causado en la mucosa puede conducir a una perforación intestinal con peritonitis aguda y muerte.

Los efectos patógenos por agrupamiento de parásitos exacerban las lesiones localizadas que pueden extenderse hacia la submucosa alterando el suministro sanguíneo y la regulación nerviosa. Todo esto, sumado al engrosamiento de la pared intestinal a nivel de la válvula ileocecal puede causar disturbios en la integridad y motilidad de la pared intestinal incrementando así el riesgo de cólicos. Varios informes clínicos han relacionado a este parásito con rupturas, intususcepciones ileocecales, cecocecales, cecocólicas y torsiones cecales.

Si bien esta parasitosis no resulta importante en animales estabulados, adquiere relevancia en aquellos equinos que han pasado un período en el campo.

El período prepatente, es decir, el tiempo que transcurre desde que el caballo ingiere la forma infectiva (ácaro con cisticercoide en su interior) hasta que es posible detectar los huevos de *Anoplocephala perfoliata* en el examen coprológico, es de 6 a 8 semanas. El método coprológico que se utiliza en la actualidad para el diagnóstico es el de sedimentación seguido de flotación con solución sobresaturada de sacarosa (Figura 9). Debido a que el desprendimiento de los proglótidos es intermitente y que la ruptura de los mismos en materia fecal lleva a una distribución heterogénea de los huevos en la muestra, ninguno de los métodos de diagnóstico que se basan en la visualización de huevos en las heces resulta lo suficientemente sensible. El desarrollo de técnicas

serológicas de diagnóstico aumentarían la sensibilidad de las determinaciones. Para al tratamiento en la actualidad contamos con preparaciones comerciales que incluyen la droga praziquantel, la que ha demostrado eficacia en la eliminación de cestodes. La sola presencia de huevos de *Anoplocephala perfoliata* en materia fecal es motivo suficiente para proceder a la desparasitación.

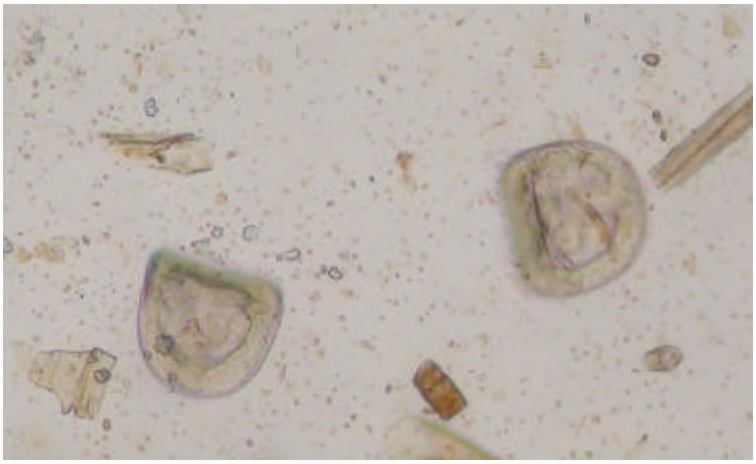

Figura 9: Huevos de *Anoplocephala perfoliata* visualizados mediante la técnica de sedimentación seguida de flotación con solución de sacarosa sobresaturada.

Los oxiuros se encuentran en el intestino grueso y recto parasitando a caballos de todas las edades. No resultan peligrosos para el animal. Esta parasitosis se caracteriza por la presencia de lesiones pruriginosas en la región perianal provocadas por las hembras adultas que salen al exterior del animal a oviponer. Junto a los huevos depositan una secreción irritante que cumple la función de mantener los huevos adheridos en la región perianal. Como consecuencia del prurito los animales se frotan contra elementos contundentes generando depilaciones en la base de la cola, heridas y carácter irritable. Los huevos son arrastrados al exterior por la salida de la materia fecal y en menos de una semana son infectantes contaminando de esta manera el medio ambiente. No se producen migraciones larvarias extraintestinales y su evolución la completan en distintas porciones del intestino delgado y grueso, llegando a la madurez a los 5 meses.

Gasterophilus spp, también denominados gusanos del cuajo, son moscas que depositan sus huevos sobre el pelo de las patas delanteras, hombros, alrededor de la boca y ollares durante un corto período de la primavera y el verano. Los huevos, de color amarillento, se observan en los extremos de los pelos y son ingeridos por el caballo al lamer estas regiones. Eclosionan en la cavidad bucal y las larvas liberadas pueden provocar lesiones a nivel de la mucosa gingival ya que migran a través de ésta. Luego son deglutidos y en el estómago mudan de L2 a L3. Las L3 se fijan en la mucosa estomacal provocando lesiones crateriformes y permanecen en ese lugar por un período de 8 a 10 meses, luego se eliminan con las heces (Figura 10 y 11). En el suelo se transforman en pupas y después emergen los imagos para completar el ciclo. Las especies de este género que aparecen con mayor frecuencia son *G. intestinalis y G. nasalis.* Las L3 de *G. intestinalis* poseen doble fila de espículas en cada segmento mientras que las L3 de *G. nasalis* sólo tienen una fila (Figura 12). Las drogas eficaces para el tratamiento son las

lactonas macrocíclicas y el closantel. Conviene administrar estas drogas en forma estratégica de acuerdo al ciclo del parásito.

Figura 10: L3 de *Gasterophilus intestinalis* fijadas en la mucosa gástrica.

Figura 11: Lesiones producidas por *Gasterophilus intestinalis* en la mucosa estomacal

Figura 12: A la derecha L3 de *G. nasalis* con una fila de espículas en cada segmento. A la izquierda L3 de *G. intestinalis* con doble fila de espículas en cada segmento.

El estómago, además, puede verse afectado por la presencia de nematodes del género *Habronema spp* y el parásito que también afecta a los rumiantes *Trichostrongylus axei*.

La habronemosis se presenta principalmente en animales que se encuentran estabulados, ya que las moscas (*Musca domestica* y *Stomoxys calcitrans*) que actúan como hospedadores intermediarios se desarrollan en presencia de grandes cantidades de materia fecal. En la materia fecal las larvas de moscas ingieren a las larvas de *Habronema spp.*, ambas desarrollan en forma conjunta y finalmente, en el aparato bucal de las moscas adultas, se encuentran las larvas infectivas de *Habronema* que son depositadas por las moscas en regiones húmedas y cercanas a la boca del caballo. Luego son ingeridas y completan su ciclo, desarrollando a las formas adultas en el estómago. En este lugar producen lesiones al incrustarse en la mucosa. Existe una forma de habronemosis cutánea, también llamada llaga del verano, que se produce por el depósito de larvas en una herida preexistente. Esta herida no se resuelve hasta los meses de invierno cuando desaparece, para reaparecer nuevamente durante los meses de verano. La habronemosis también puede presentarse en una forma pulmonar y otra conjuntival. Para su tratamiento lo más indicado es el uso de lactonas macrocíclicas.

El parásito pulmonar *Dictyocaulus arnfieldi* no es motivo de preocupación debido a su baja incidencia en caballos.

La mejor forma de control de los parásitos de los equinos es el tratamiento con antihelmínticos y medidas adecuadas de higiene y manejo en forma integrada.

Finalmente, para la elección del tratamiento es recomendable tener en cuenta aspectos tales como:

1) La categoría de animales.
2) La biología de los parásitos.
3) El espectro de eficacia de los distintos compuestos antiparasitarios.
4) El tipo de explotación
5) Posible aparición de resistencia a los antihelmínticos.